“ABORDAJE MULTIDISCIPLINAR DE LOS GLIOMAS DE ALTO GRADO”

Dra. Escarlata López
Oncología Radioterápica

Radiology and Physical Medicine

PUNTOS CLAVES

El tratamiento combinado mejora la supervivencia global de los pacientes con Glioblastoma (GBM) frente a cirugía exclusiva (*)

El GBM es refractario a tratamiento con supervivencia < 2 años

✓**Toma de Decisiones Multidisciplinar**

✓**Avances Tecnológicos**

✓**Terapias Combinadas**

✓**Tratamientos Individualizados**

(*) Walker M, et al. Evaluation of BCNU and/or radiotherapy in the treatment ofanaplastic gliomas. A cooperative clinical trial. JNeurosurg. 1978;49:333–343.

Radiology and Physical Medicine

EVOLUCIÓN DEL TRATAMIENTO DEL GLIOMA DE ALTO GRADO

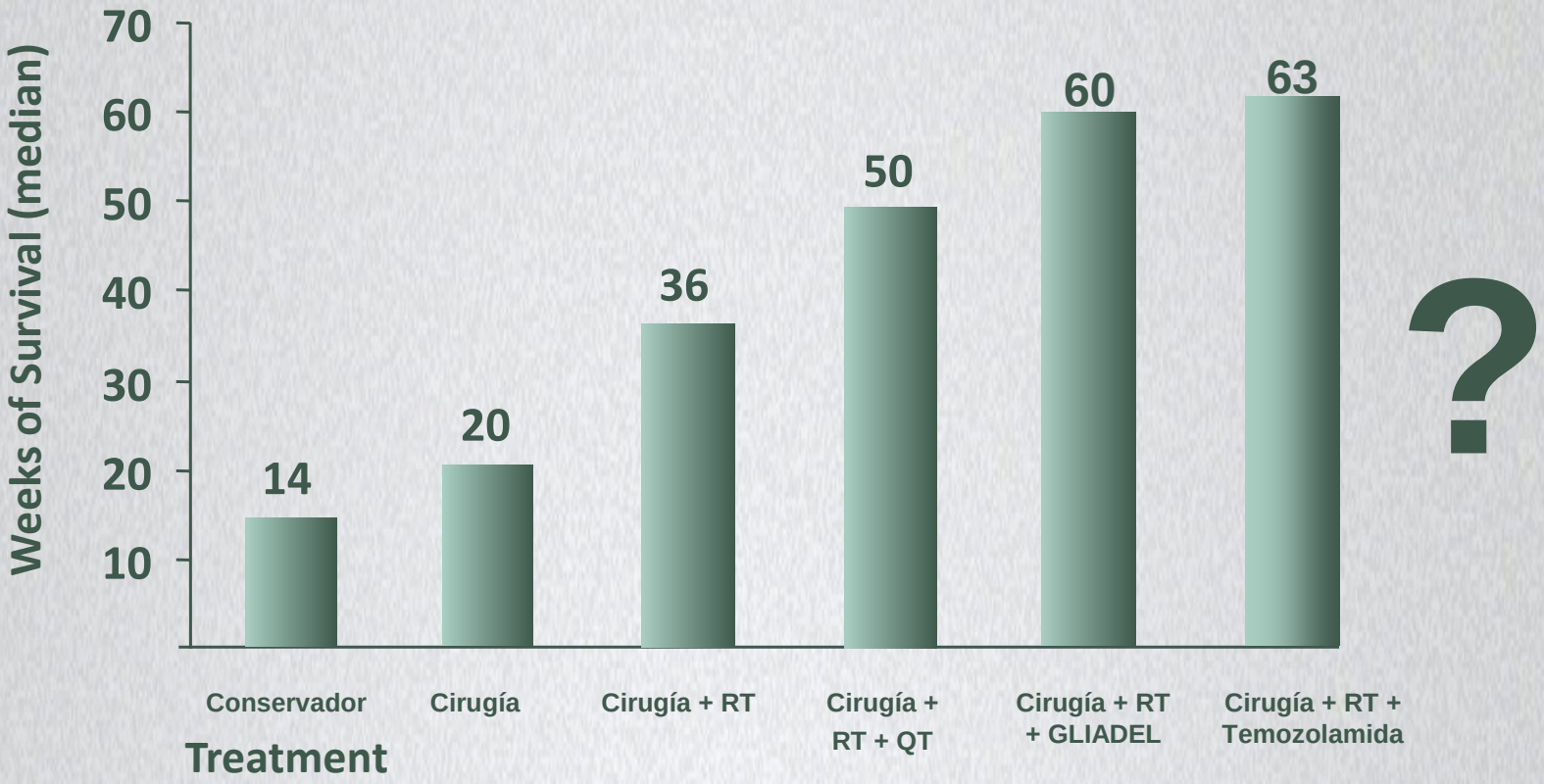

Adaptado de: Patchell R. 1986; Mehta et al 1997; Chao et al 1954, RTOG 1989; Patchell 1990, Noordijk 1994; Patchell 1998, O'Neill et al 2003; Aoyama 2006; Shanghavi et al 2001

Radiology and Physical Medicine

NEUROCIRUGÍA

- ✓ Cirugía con LASER
- ✓ Aspiración Ultrasónica
- ✓ Microscopio quirúrgico
- ✓ Endoscopia
- ✓ Neuronavegación (intravascular, funcional…)

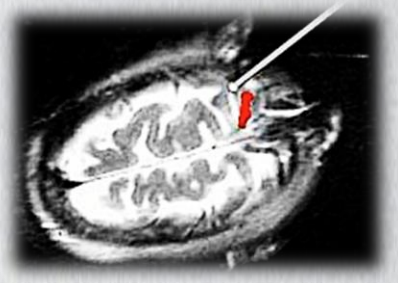

- ✓ Estimulación cerebral profunda
- ✓ Técnicas Estereotáxicas
- ✓ Implantes de Carmustina
- ✓ Cuadriculado de Talairach
- ✓ 5-AMINOLEVULINICO
- ✓ Operación de cerebro con paciente despierto

Radiology and Physical Medicine

NEURORRADIOLOGÍA

Radiología

- ✓Tomografía Computada (TC) en los años 70
- ✓Resonancia Magnética (RM) en los años 80
  - ✓ Gadolinio
  - ✓ Perfusión
  - ✓ Difusión
  - ✓ Espectroscopia
  - ✓ 3 Tesla
- ✓RM Intraoperatoria

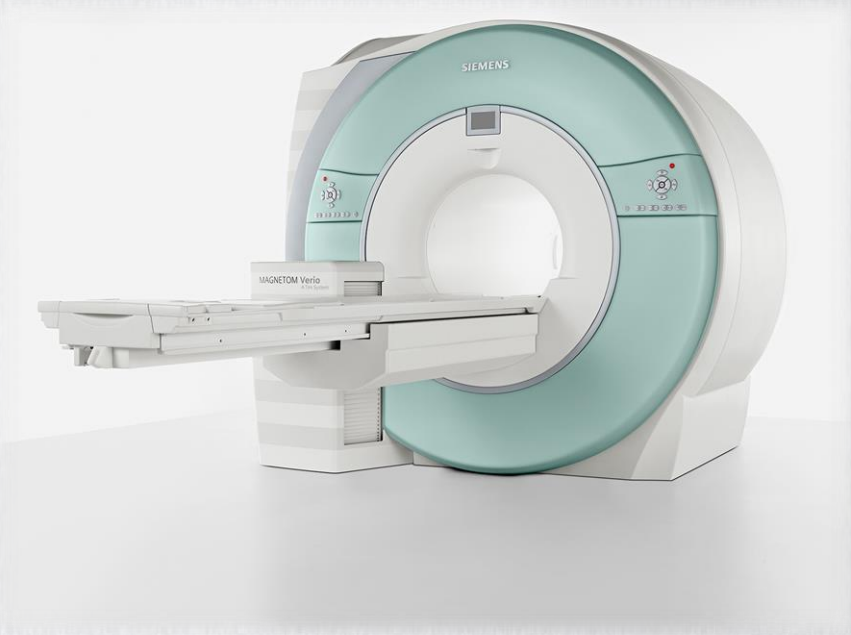

Medicina Nuclear

- ✓ SPECT
- ✓ PET

Radiology and Physical Medicine

PAPEL DE LAS PRUEBAS DE MEDICINA NUCLEAR

SPET / PET

- ✓ **Los aspectos neurofuncionales son una información complementaria a la imagen estructural** *(Perry JR, 2003)*

- ✓ **La SPECT con Tl muestra una baja resolución espacial y calidad de imagen** *(Minn H, 2005)*

- ✓ **La FDG-PET mejora la resolución espacial y alta especificidad. Pero esta limitada por la captación de glucosa por la corteza** *(Spaeth N, 2006)*

Radiology and Physical Medicine

RM +
SPECT

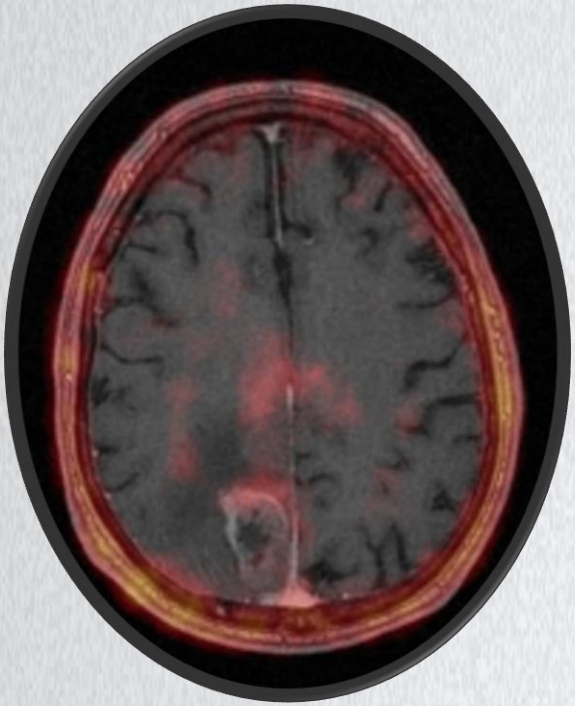

Nuevo foco
en SPECT

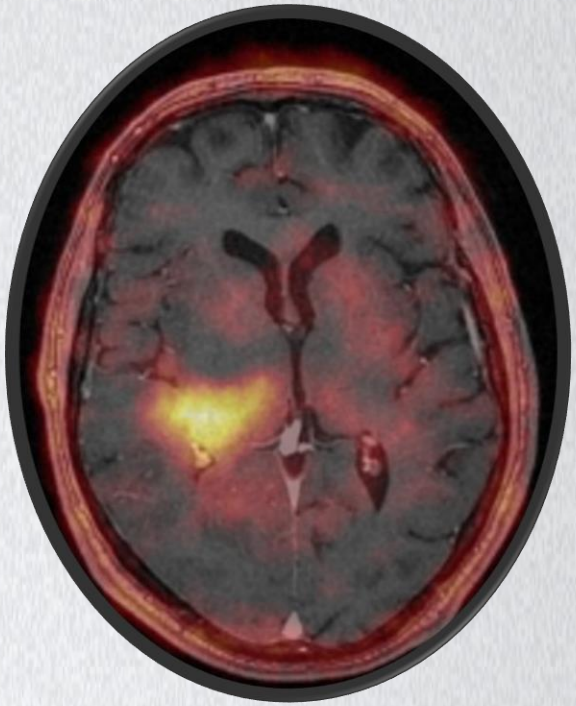

Radiology and Physical Medicine

ONCOLOGÍA RADIOTERÁPICA

Radiology and Physical Medicine

ONCOLOGÍA RADIOTERÁPICA

IMRT / IGRT

Justificación

- ✓ 80% de las recaídas a los 2-3 cm del lecho. Intensificar dosis puede ser una opción
- ✓ Conformación cada vez más compleja de PTV
- ✓ Evitar Órganos de Riesgo (vía óptica, HF, tronco)

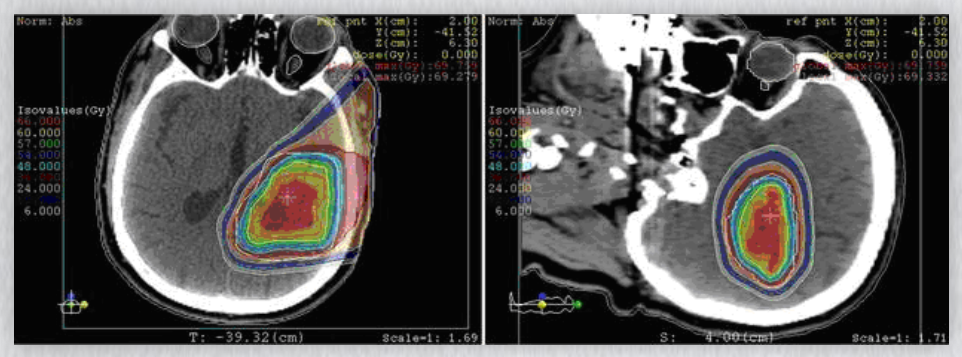

Delineación del glioma y edema:

- ✓ Con RM difícil porque el tumor no esté demarcado y la BHE esté intacta
- ✓ La intensificación de dosis precisa la RM con gadolinio, la espectroscopia, el SPECT y/o la PET

Radiology and Physical Medicine

ONCOLOGÍA RADIOTERÁPICA

TAC

TAC + RM

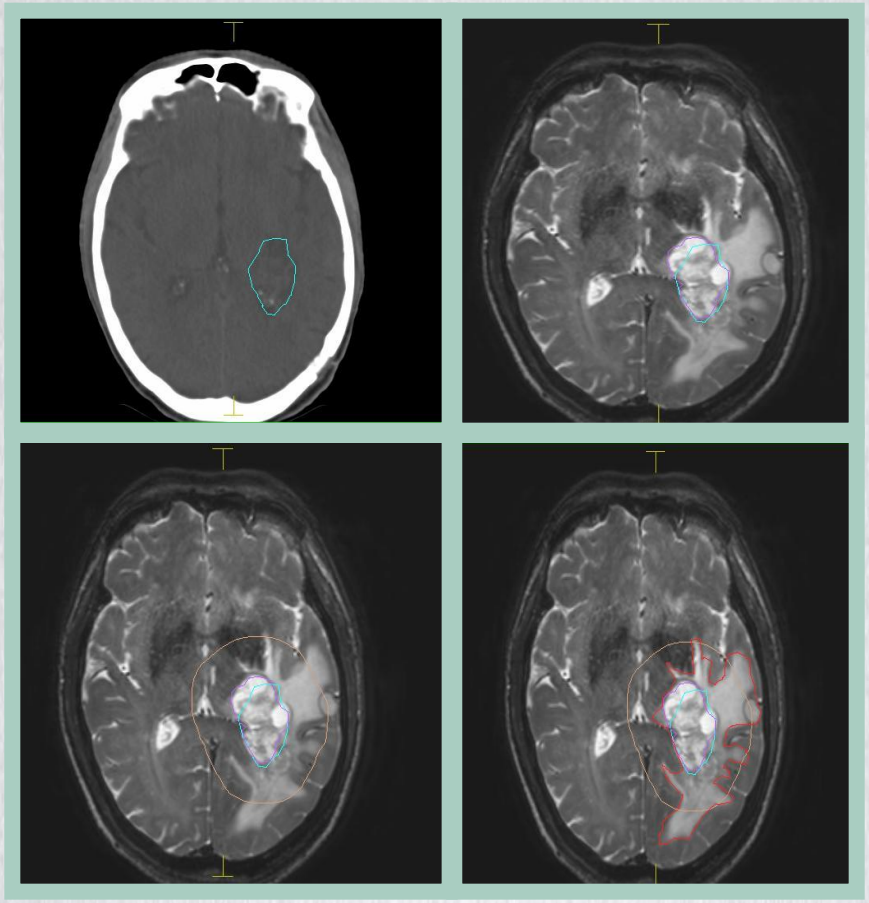

GTV + 2 cm + Edema

GTV TC

Radiology and Physical Medicine

ONCOLOGÍA RADIOTERÁPICA

SRS Y SFRT

"ASTRO evidence-based review"

Tsao MN, et al. IJROBP 2005

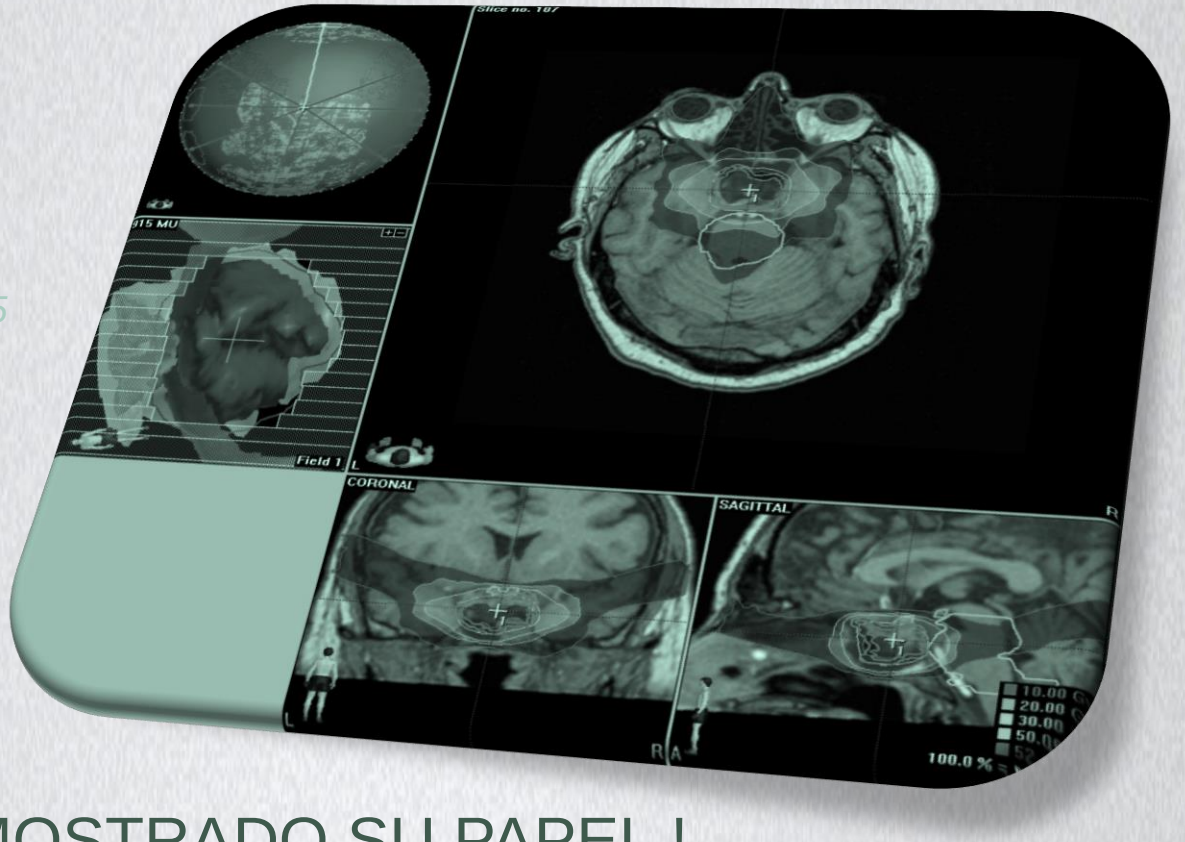

¡ NO HA DEMOSTRADO SU PAPEL !

Radiology and Physical Medicine

ONCOLOGÍA RADIOTERÁPICA

- ✓ Los nuevos avances (IMRT y VMAT) aún no están completamente analizados

- ✓ Se necesitan EC para establecer dosis, fraccionamiento y establecer su papel en:
- Spv
- Progresión de la enfermedad
- Resultados neurocognitivos
- Reducción de la toxicidad
- Calidad de vida

- ✓ Stupp R, et al. Radiotherapy plus concomitant and adjuvant temozolomide for glioblastoma. N Engl J Med. 2005
- 12.1 meses en spv media con 60 Gy en 2 Gy/s con 3D-RT.
- 14. 6 meses con 3D-RT + TMZ
- Queda por definir el papel de la adición de IMRT o VMAT

Radiology and Physical Medicine

ONCOLOGÍA MÉDICA

RT + Temozolamida

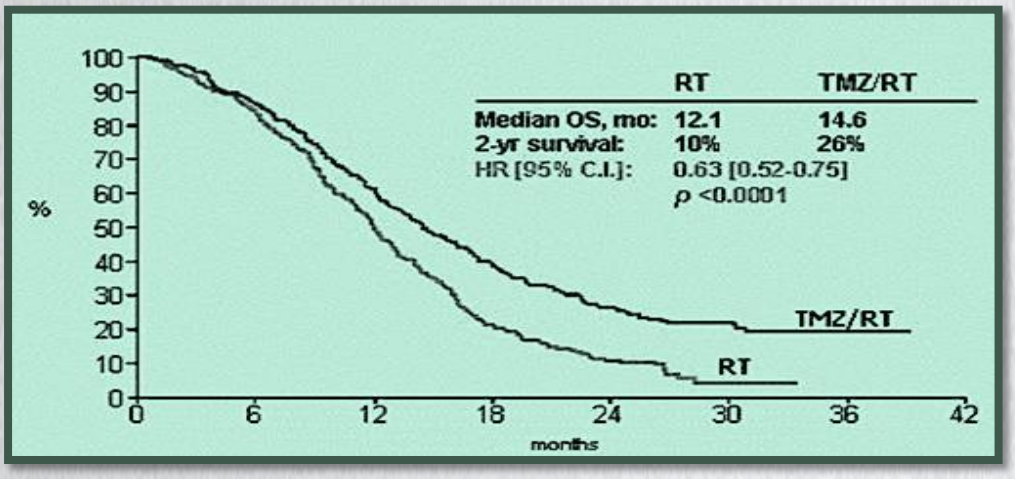

Stupp R, et al . 2005; Stupp R et al. 2009

Beneficio en la spv:

3 años --- 16%

4 años --- 12,1%

5 años --- 9,8%

Radiology and Physical Medicine